

Rodriguez-Siek, K.E., Giddings, C.W., Doetkott, C., Johnson, T.J.; Nolan, L.K. 2005. Characterizing the APEC pathotype. *Veterinary Research*, v. 36, n.2, p. 241-256.

Saidenberg, A.B.S., Guedes, N.M.R., Seixas, G.H.F., Allgayer, M.C., Assis, E.P., Silveira, L.F., Melville, P.A., Benites, N.R. 2012. A survey for *Escherichia coli* virulence factors in asymptomatic free-ranging parrots. *Journal of Veterinary Science*; 12(1)1-6.

Dobrindt, U., Hochhut, B., Hentschel, U., Hacker, J. 2004. Genomic islands in pathogenic and environmental microorganisms. *Nature Reviews Microbiology*. 2:414-424.

Arber, W. 1993. Evolution of prokaryotic genomes. *Gene* 135: 49-56.

Kaper, J.B., McDaniel, T.K., Jarvis, K.G., Gomez-Duarte, O. 1997. Genetics of virulence of enteropathogenic *E. coli*. *Advances in Experimental Medicine and Biology*. 412: 279-287.

INICIAÇÃO CIENTÍFICA – CIÊNCIAS BIOLÓGICAS

EXPOSIÇÃO A POLUENTE OCUPACIONAL DURANTE A GESTAÇÃO CAUSA IMUNOSSUPRESSÃO DA INFECÇÃO PULMONAR NA PROLE

¹IBRAHIM, B.S.; ¹DREWES, C.C.; ²TAVARES-DE-LIMA, W.; ¹FARSKY, S.H.P.; ³LINO-DOS-SANTOS-FRANCO, A.

¹Faculdade de Ciências Farmacêuticas, Departamento de Análises Clínicas e Toxicológicas, Universidade de São Paulo; ²Instituto de Ciências Biomédicas, Departamento de Farmacologia, Universidade de São Paulo; ³Universidade Nove de Julho, Departamento de Biofotônica Aplicada as Ciências da Saúde.

Introdução e objetivos: O Formaldeído (FA) é um poluente utilizado mundialmente desde a saúde até a produção de materiais [1, 2, 3]. O FA também está presente em alimentos e é expelido na fumaça do cigarro. Ainda, profissionais da saúde, bem como indivíduos que utilizam técnicas de estudos em patologia, histologia e anatomia, estão expostos às ações do FA em decorrência de suas atividades [4, 5]. A poluição ambiental e ocupacional é objeto de estudo de muitos pesquisadores devido as suas graves implicações em saúde pública. Estudos epidemiológicos mostram que a exposição a poluentes durante a gravidez acarreta em fator de risco para desencadeamento de doenças inflamatórias pulmonares, entretanto ainda desconhecem-se os mecanismos envolvidos [6].

Os mecanismos subjacentes à inflamação pulmonar aguda decorrente da inflamação sistêmica podem ser investigados experimentalmente pela administração de lipopolissacarídeo (LPS) por via sistêmica [7]. O LPS pode ser classificado como um dos principais PAMPs (moléculas indutoras de inflamação), e é parte constituinte da parede de bactérias Gram-negativas. Seus efeitos são mediados por Toll-like receptor 4 (TLR4) [8, 9]. Após ativação do TLR4, é desencadeada uma cascata de sinalização, culminando na ativação do fator de transcrição NF-κB (nuclear factor κB), que promove a expressão de diversos genes inflamatórios [10]. Considerando que a exposição ao FA durante a gestação altera a resposta imune na prole [11], o presente trabalho foi delineado para investigar a repercussão desta exposição no desencadeamento de infecção pulmonar induzida por LPS. **Material e métodos:** Grupos de ratas prenhas foram expostas ao FA (0,75 ppm) ou ao seu veículo (água destilada) 1h/dia, cinco dias/semana, durante todo o período de gestação (21 dias). Após 30 dias do nascimento, a prole recebeu via intraperitoneal 5mg/kg de LPS (*Salmonella abortus equi*) para indução de infecção pulmonar. Após 24h da administração foram realizadas as análises: contagem de células presentes no lavado broncoalveolar (LBA), quantificação de leucócitos circulantes no sangue periférico e na medula óssea, determinação da atividade de mieloperoxidase pulmonar (MPO), determinação da reatividade traqueal

ex-vivo à metacolina (MCh) e avaliação da translocação do NF-κB do citoplasma para o núcleo. A investigação do estresse oxidativo gerado durante a exposição ao FA, sobretudo no ambiente uterino, foi efetuada em grupos de ratas prenhas tratadas com vitamina C (150mg/Kg, via oral) 30 minutos antes de cada exposição ao FA. Os grupos controle consistiram de ratas tratadas com veículo (água destilada). Os grupos delineados no estudo foram: B (proles não manipuladas originadas de mães não manipuladas), LPS (proles submetidas à administração de LPS originadas de mães expostas ao veículo do poluente) e P+LPS (proles submetidas à administração de LPS originadas de mães expostas ao FA 0,75 ppm). Os resultados obtidos foram submetidos à análise de variância (ANOVA) seguida de pós-teste Student Newman-Keuls para comparação de todos pares de colunas. Os resultados foram expressos como média ± EPM (erro padrão da média). Valores de $P < 0,05$ foram considerados significativos. **Resultados:** O painel A da figura 1 representa a contagem de células totais recuperadas no LBA. Observa-se que o grupo LPS apresentou aumento significativo no número de células recrutadas para o pulmão quando comparado ao grupo B. Por outro lado, o grupo P+LPS mostrou reduzido número de células totais em relação ao grupo LPS e não diferiu do grupo B. Similarmente ao observado no painel A, a figura 1 (painel B) mostra aumento significativo na atividade de MPO pulmonar no grupo LPS em relação ao grupo B. No entanto, nota-se uma redução da atividade de MPO no grupo P+LPS em relação ao grupo LPS, enquanto há um aumento em relação ao grupo B. A figura 2 (painel A) representa as contagens de células totais e diferenciais presentes no sangue periférico. Nota-se que o grupo LPS mostrou aumento significativo tanto no número de células totais como de granulócitos em relação ao número obtido no grupo B e não apresentou diferenças no número de linfócitos e monócitos. Por outro lado, o grupo P+LPS mostrou redução no número de células totais e granulócitos em relação ao grupo LPS e não diferiu do grupo B. O painel B da figura 2 representa a contagem total de células presentes na medula óssea. Verificou-se uma diminuição do número de células no grupo P+LPS em relação aos grupos LPS e B. Ainda, o grupo LPS mostrou redução no número de células da medula quando comparado ao grupo B. A figura 3 representa a contratilidade da traqueia frente à administração de diferentes concentrações de metacolina. Observa-se que os grupos LPS e P+LPS apresentaram aumento da contratilidade traqueal frente à metacolina em comparação ao grupo B. Por outro lado, a reatividade traqueal no grupo P+LPS foi reduzida significativamente quando comparada a do grupo LPS. A figura 4 representa a quantificação do NF-κB presente na fração nuclear de células obtidas a partir de extratos de pulmões dos grupos estudados. Nota-se que o grupo LPS apresentou aumento da translocação do NF-κB do citoplasma para o núcleo em relação ao grupo B. Entretanto, tal translocação apresentou-se reduzida no grupo P+LPS em relação aos grupos LPS e B. A figura 5 mostra que o tratamento com vitamina C antes da exposição das ratas prenhas ao FA (grupo Vit C+P+LPS) induziu a resposta desencadeada pelo LPS como mostrado pelo aumento no número de células totais em relação ao grupo P+LPS. Nota-se que este aumento também se sobrepôs ao obtido pelo grupo LPS.

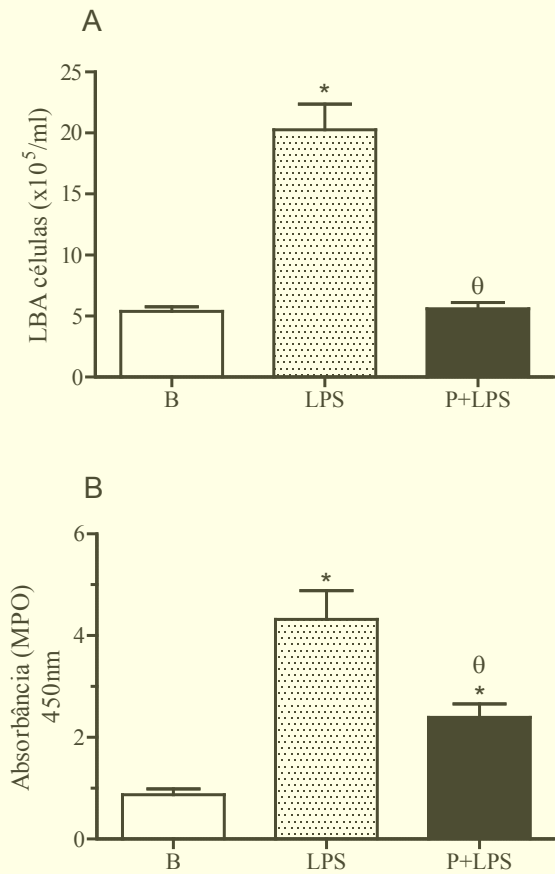


Figura 1 - Avaliação da exposição ao FA durante a gestação e sua repercussão na inflamação pulmonar na prole após indução com LPS

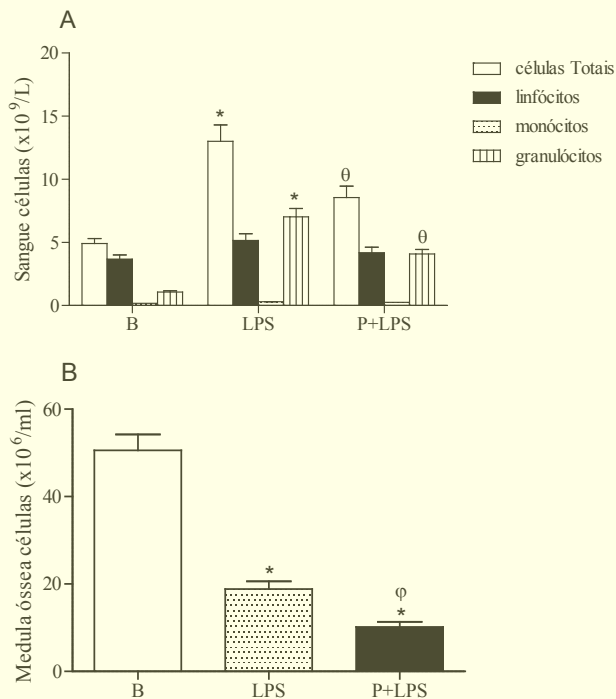


Figura 2 - Avaliação da exposição ao FA durante a gestação e sua repercussão nos compartimentos sanguíneos e de medula óssea na prole após indução de infecção com LPS

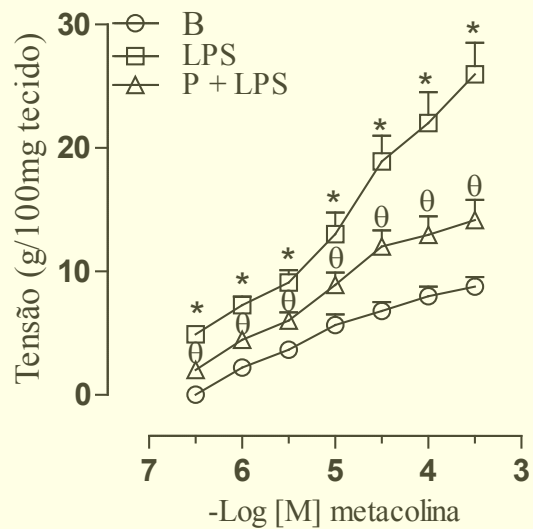


Figura 3 - Avaliação da exposição ao FA durante a gestação e sua repercussão na reatividade traqueal da prole após indução de infecção com LPS

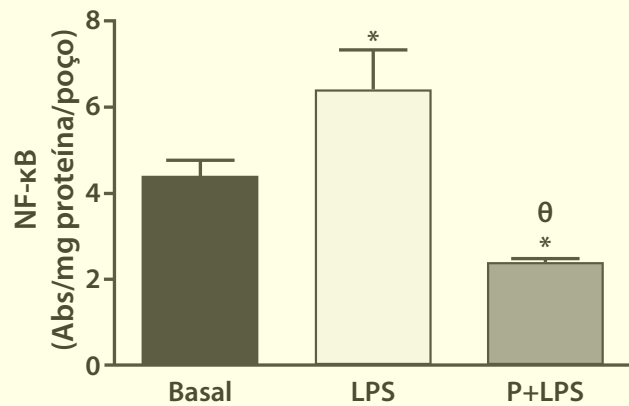


Figura 4 - Avaliação da exposição ao FA durante a gestação e sua repercussão na translocação do NF-κB do citoplasma para o núcleo em células obtidas a partir de extratos pulmonares da prole após indução de infecção com LPS

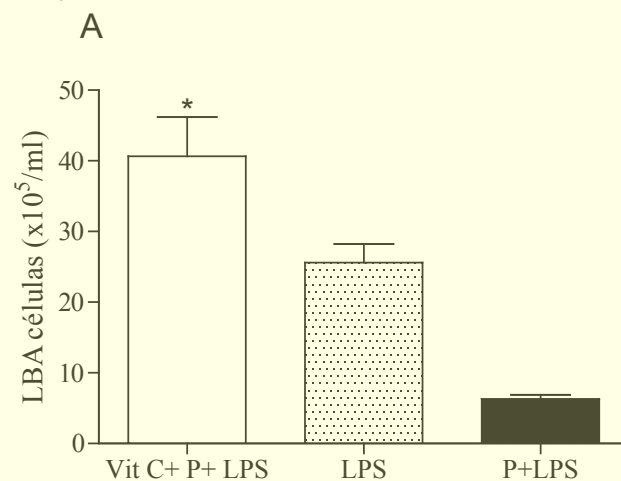


Figura 5 - Avaliação do tratamento com vitamina C nos efeitos da exposição ao FA durante a gestação e sua repercussão na indução de inflamação pulmonar na prole após indução de infecção com LPS

Conclusão: Os resultados obtidos demonstraram que a exposição ao FA durante a gestação alterou a resposta imune da prole mediante a indução de infecção por LPS. Tal efeito parece ser mediado pelo estresse oxidativo no ambiente uterino, uma vez que o tratamento com vitamina C reverteu a imunossupressão. Ainda, houve diminuição da translocação do fator de

transcrição NF- κ B do citoplasma para o núcleo, fato que pode se relacionar tanto à menor resposta celular como à hiporreatividade traqueal. Estes dados mostram que exposição ao FA durante a gestação acarreta uma deficiência nos mecanismos de defesa da prole, devido a alterações estabelecidas no mecanismo de programação fetal. **Agradecimentos:** O presente estudo recebeu financiamento da Fundação de Amparo à Pesquisa do Estado de São Paulo: Beatriz Silva Ibrahim é bolsista de iniciação científica (2013/19708-3) e Adriana Lino dos Santos Franco recebeu auxílio Jovens Pesquisadores em Centros Emergentes (2011/51711-9).

Referências

- CARLSON, R.M., SMITH, M.C. NEDOROST, S.T. Diagnosis and treatment of dermatitis due to formaldehyde resins in clothing. *Dermatitis*, 15, 169-175, 2004.
- FLÓ-NEYRET, C.; LORENZI FILHO, G.; MACCHIONE, M.; GARCIA M.L.B.; SALDIVA, P.H.N. Effects of formaldehyde on the frog's mucociliary epithelium as a surrogate to evaluate air pollution effects on the respiratory epithelium. *Brazilian Journal of Medical and Biological Research*, v. 34, p. 639-643, 2001.
- OSHA, 2001 (Occupational Safety & Health Administration).
- MIZUKI, M., TSUDA, T. Relationship between atopic factors and physical symptoms induced by gaseous formaldehyde exposure during an anatomy dissection course. *Arerugi*, 50, 21-28, 2001.
- WANTKE, F.; FOCKE, M.; HEMMER, W.; BRACUN, R.; WOLF-ABDOLVAHAB, S.; GÖTZ, M.; JARISCH, R. Exposure to formaldehyde and phenol during an anatomy dissecting course: sensitizing potency of formaldehyde in medical students. *Allergy*, v.55, p.84-87, 2000.
- RAHERISON C, PÉNARD-MORAND C, MOREAU D, CAILLAUD D, CHARPIN D, KOPFERSMITT C, LAVAUD F, TAYTARD A, ANNESI-MAESANO I. In utero and childhood exposure to parental tobacco smoke, and allergies in schoolchildren. *Respir Med.*, 101(1):107-17, 2007.
- BRIGHAM, K. L. and MEYRICK, B. Endotoxin and lung injury. *The American Review of Respiratory Disease*, v. 133, p. 913-27, 1986.
- CAROFF, M. and KARIBIAN, D. Structure of bacterial lipopolysaccharides. *Carbohydrate Research*, v. 338, p. 2431-4, 2003.
- POLTORAK, A.; SMIRNOVA, I.; HE, X.; LIU, M. Y.; VAN HUFFEL, C.; MCNALLY, O.; BIRDWELL, D.; ALEJOS, E.; SILVA, M.; DU, X.; THOMPSON, P.; CHAN, E. K.; LEDESMA, J.; ROE, B.; CLIFTON, S.; VOGEL, S. N.; BEUTLER, B. Genetic and physical mapping of the LPS locus: identification of the Toll-4 receptor as a candidate gene in the critical region. *Blood Cells, Molecules & Diseases*, v. 24, p. 340-55, 1998
- DENG, L.; WANG, C.; SPENCER, E.; YANG, L.; BRAUN, A.; YOU, J.; SLAUGHTER, C.; PICKART, C.; CHEN, Z. J. Activation of the I κ B kinase complex by TRAF6 requires a dimeric ubiquitin-conjugating enzyme complex and a unique polyubiquitin chain. *Cell*, v. 103, p. 351-61, 2000.
- MAIELLARO, M.; CORREA-COSTA, M.; VITORETTI, L.B.; GIMENES-JUNIOR, J.A.; CÂMARA, N.O.S.; DE LIMA, W.T.; FARSKY, S.H.P.; LINO-DOS-SANTOS-FRANCO, A. Exposure to low doses of formaldehyde during pregnancy suppresses the development of allergic lung inflammation in offspring. *Toxicology and Applied Pharmacology*, 278(3): 266-274, 2014.

MESTRADO – MEDICINA VETERINÁRIA

A TERAPIA FOTODINÂMICA E OS EFEITOS PROMOVIDOS EM ÓRGÃOS IMUNOLÓGICOS E IMPLANTE SECUNDÁRIO DO TUMOR DE EHRLICH APÓS TRATAMENTO DO TUMOR PRIMÁRIO EM FOCO DISTANTE

DEL-GRANDE, M.P.¹; DAGLI, M.L.Z.¹

¹Faculdade de Medicina Veterinária e Zootecnia, Universidade de São Paulo. Av. Prof. Dr. Orlando Marques de Paiva, 87 - 05508-900 - São Paulo, SP, Brasil. e-mail: murilo.p.grande@gmail.com

Introdução: A terapia fotodinâmica (*Photodynamic Therapy - PDT*) é um método empregado para tratar neoplasias baseado na interação entre luz, oxigênio molecular e um agente fotossensibilizador. Após a administração

do fotossensibilizante, o tumor é iluminado com luz visível de comprimento de onda específico (Laser), ativando o agente, e produzindo espécies reativas de oxigênio, altamente citotóxicas, que provocam morte celular por necrose e apoptose, e destruição do tecido tumoral [1]. A característica singular da PDT é a participação ativa do sistema imunológico no combate às células tumorais. Os efeitos fototóxicos na membrana celular liberam uma série de mediadores inflamatórios levando a ativação do sistema imune inato. A inflamação local e a invasão por neutrófilos, macrófagos e células *natural killer* junto à destruição das células neoplásicas determinam a condição necessária para a apresentação de antígenos tumorais às células dendríticas e demais células apresentadoras de antígenos. A apresentação antigênica promove ativação do sistema imune adaptativo e há a sensibilização dos linfócitos T efetores (CD8+), determinando uma resposta específica para a neoplasia tratada, envolvida na erradicação de focos disseminados e/ou metastáticos. Além disso, há a sensibilização de linfócitos B (de memória) aos antígenos tumorais, promovendo um controle em longo prazo do tumor. A produção de anticorpos antitumorais pelos plasmócitos pode ser sugerida, porém ainda não foi demonstrada em modelo experimental [2,3,4,5]. O presente trabalho foi delineado para avaliar o comportamento de um foco tumoral secundário após o tratamento com a PDT, ou a excisão cirúrgica, em um tumor primário e as possíveis alterações em órgão linfóides, utilizando-se para tanto o tumor de Ehrlich na sua forma sólida. **Material e Métodos:** Inicialmente trinta camundongos foram inoculados com solução contendo $2,5 \times 10^6$ células tumorais no tecido subcutâneo da região do dorso (Tumor primário). Após dez dias os animais foram divididos em três grupos de tratamento: grupo PDT [Azul de Metileno 1% intratumoral e irradiação com laser vermelho (660nm) totalizando 54 joules de energia], grupo CIRURGIA (excisão cirúrgica do tumor) e grupo CONTROLE (sem tratamento do tumor). Os animais receberam então uma nova inoculação de células tumorais no coxim plantar do membro posterior esquerdo (Tumor secundário). Os animais foram avaliados durante 17 dias, comparando-se os grupos. Os parâmetros avaliados foram o crescimento tumoral, peso relativo e análise histopatológica dos órgãos linfóides (Baço e Linfonodo poplíteo), contagem de leucócitos sanguíneos e morfometria do tumor secundário (determinação da fração volumétrica dos componentes da massa tumoral: células tumorais, infiltrado inflamatório e necrose). A análise dos resultados obtidos foi efetuada com os programas estatísticos Minitab 16[®] e GraphPad Prism5.00[®]. Para os dados paramétricos foi utilizada a ANOVA seguida do teste de Turkey. Os dados não paramétricos foram analisados pelo teste de Kruskal-Wallis seguido do teste de Dunn. A curva de crescimento do tumor de Ehrlich secundário foi analisada por ANOVA de duas vias. Foram consideradas estatisticamente significantes as análises com nível de significância $p < 0,05$. Os dados foram expressos como média \pm desvio padrão. **Resultados:** O Gráfico 1 ilustra a curva de crescimento do tumor secundário no coxim plantar esquerdo nos grupos tratados com PDT, cirurgia ou sem tratamento (controle). Não houve diferença significativa entre os grupos experimentais.